

TRATTAMENTO CON *PROGLYME*TM* DELLE LESIONI DEL TENDINE FLESSORE SUPERFICIALE DELLE FALANGI: TOLLERANZA E RISULTATI DELLA VALUTAZIONE ECOGRAFICA A 15 GIORNI DAL TRATTAMENTO

SUPERFICIAL DIGITAL FLEXOR TENDON LESIONS MEDICATION
WITH *PROGLYME*TM: TOLERANCE AND RESULT
AFTER ECOGRAPHIC EVALUATION 15 DAYS AFTER TREATMENT

ALESSANDRA VIGLIANI

Libero professionista - Via Fratelli Zoia, 48 - 20153 Milano

EMILIO BONIPERTI

Libero professionista - Via Vittorio Emanuele II, 51 - 28010 Barengo (NO)

SUSANNA ALBERTELLI

Libero professionista - Strada Val San Martino, 43 - 10131 Torino

Riassunto

Questo lavoro si pone due obiettivi: il primo è valutare la tolleranza all'inoculazione intralesionale di una miscela di aminoacidi (*Proglyme*TM), il secondo è la descrizione dell'evoluzione ecografica, a 15 giorni, del processo riparativo di tendiniti acute a carico del tendine flessore superficiale delle falangi dell'arto anteriore del cavallo purosangue in allenamento.

Il campione è costituito da 10 soggetti di cui 5 sono stati trattati con *Proglyme*TM fiale e 5 con placebo (acqua per preparazioni iniettabili).

Il prodotto inoculato è stato ben tollerato e mediante valutazione ecografica, eseguita a distanza di due settimane dall'infiltrazione, si è potuto riscontrare, nei due gruppi, un aumento dell'ecogenicità del tendine soggettivamente più marcato nei soggetti trattati piuttosto che nei soggetti non trattati.

Summary

*This work has two goals: the first is assessing tolerance to intralesional inoculation of a mixture of aminoacids (*Proglyme*TM) or a placebo, the second is describing the ultrasonographic evolution, in 15 days, of the reparative process of acute tendinitis of the superficial digital flexor tendon in the forelimb of thoroughbred horses in training.*

*The sample is formed by 10 horses, 5 treated with *Proglyme*TM vials and 5 with a placebo (water for injectable preparations).*

The injected product was well tolerated and the ultrasonographic evaluation, performed in both groups two weeks after infiltration, showed an increase of tendon echogenicity that was subjectively more pronounced in treated than in non-treated horses.

INTRODUZIONE

Le lesioni tendinee nei cavalli da corsa possono interessare l'8-43% dei purosangue in allenamento (Genovese *et al.* 1993; Goodship *et al.* 1993; Wilson *et al.* 1996; Marr *et al.* 1993; Dowling *et al.* 2000) e possono seriamente compromettere il futuro atletico dei soggetti sia per i lunghi

periodi che i processi di guarigione tendinea necessitano, sia per le basse percentuali, pari a circa il 20-60%, di soggetti trattati in grado di tornare, con successo, alla carriera sportiva (Reef 1988; Marr 1993; Genovese 1990 e 1996). Precedenti studi hanno dimostrato come più dell'80% di questi animali andrà nuovamente incontro a traumi tendinei (Silver *et al.* 1993; Bramlage 1986; Genovese *et al.* 1996; Sawdon *et al.* 1996; Genovese *et al.* 1997).

L'elevata incidenza di tali lesioni ed i lunghi tempi di convalescenza associati alle attuali terapie che a lungo termine risultano essere poco consistenti costituisce una delle

*United States Patent - Patent Number: 5,198,465 - Date of Patent: Mar. 30, 1993.

maggiori cause di perdita economica dell'industria ippica.

Queste premesse ci hanno spinto a sperimentare un nuovo prodotto (*Proglyme™*) che, addizionato in quantità progressivamente maggiori a colture di fibroblasti corneali di coniglio, portava ad un aumento percentuale di fibroblasti (Vinciguerra *et al.*, 2002) e addizionato ai terreni di incubazione di cornee umane disepitelizzate determinava una migliore organizzazione del tessuto epiteliale di riparazione rispetto a cornee incubate nei terreni standard (Vinciguerra *et al.*, 2002).

Studi su pazienti affetti da ulcere corneali resistenti alle normali terapie e su pazienti che avevano una ritardata riepitelizzazione in seguito a cheratectomia fotorefrattiva (PRK) hanno dimostrato che il trattamento con *Proglyme™*, sotto forma di tavolette, portava a una completa guarigione in cinque casi su sei nel primo caso e ad una più rapida riepitelizzazione (entro 60 ore) nel secondo (Vinciguerra *et al.*, 2002).

Il prodotto utilizzato nel presente studio (US Patent 5,198,465) è costituito da una miscela aminoacidica contenente glicina, prolina, lisina e leucina, in particolare rapporto stechiometrico brevettato per la prevenzione ed il trattamento della carenza di precursori nella sintesi del collagene.

La formulazione ed il rapporto stechiometrico del farmaco rispecchiano la fisiologica proporzione fra gli aminoacidi che costituiscono le fibre collagene. Ciò porta ad ipotizzare che il *Proglyme™* possa essere utile nel trattamento delle lesioni tendinee in quanto fornirebbe il substrato necessario per la sintesi da parte dei fibroblasti delle nuove fibre tendinee.

Il presente studio si pone due obiettivi: il primo è quello di valutare la tolleranza del trattamento tramite iniezioni intratendinee mentre il secondo è quello di descrivere l'evoluzione dell'aspetto ecografico delle lesioni tendinee a 15 giorni dal trattamento con *Proglyme™* in confronto con l'evoluzione ecografica delle lesioni di cavalli trattati con iniezione intratendinea di un placebo.

MATERIALI E METODI

Cavalli

In questo studio sono stati inclusi 10 cavalli di razza purosangue inglese utilizzati per le corse di galoppo, di questi 3 erano maschi, 3 castroni e 4 erano femmine. I soggetti prescelti avevano un'età compresa tra i due e sette anni. Tutti presentavano una significativa lesione a carico del tendine flessore superficiale delle falangi dell'arto anteriore nella regione del metacarpo, diagnosticata sia mediante esame clinico (gonfiore, calore, dolore) sia mediante successiva ecografia. In 7 casi la lesione era all'arto anteriore destro mentre per gli altri 3 all'arto anteriore sinistro. Sono stati scelti ed inclusi prospettivamente soggetti con lesioni di simile gravità ed in fase acuta, ovvero verificatesi entro i sette giorni precedenti la visita.

Trattamento

Il prodotto utilizzato *Proglyme™* è costituito da una miscela aminoacidica, glicina (250 mg), prolina (188 mg), li-

sina (27 mg) e leucina (35 mg), ricostituita con 10 ml d'acqua per preparazioni iniettabili e inoculata localmente nel sito di lesione. Il placebo utilizzato era acqua per preparazioni iniettabili.

La tecnica d'inoculazione prevedeva una preventiva sedazione, con 5 mg di detomidina cloridrato (Domosedan) per via endovenosa, del cavallo e, localmente, lungo tutta la lunghezza del tendine, l'applicazione di un anestetico (mepivacaina 2%) a livello sottocutaneo.

Il *Proglyme™*, ricostituito con 10 ml di acqua per preparazioni iniettabili, è stato inoculato, mediante un ago da 23 gauge, partendo dal punto della lesione più prossimale e proseguendo in vari punti lungo tutta l'area lesionata, distribuendo il prodotto equamente badando a non esercitare un'eccessiva pressione onde evitare un ulteriore danno di tipo meccanico. Dopo l'infiltrazione, è stata applicata una fasciatura con cotone di Germania e Vetrapp, mantenuta per 3 giorni ed in seguito sostituita da una fascia da riposo. I cavalli sono stati tenuti al passo, a mano o in giostra, per 15 minuti al giorno per 15 giorni al termine dei quali si è effettuata la seconda ecografia (T₁₅).

Dei 10 soggetti inclusi sono stati estratti a sorte quelli a cui effettuare il trattamento con *Proglyme™* o placebo. Tutti i controlli ecografici sono stati realizzati dallo stesso operatore che aveva effettuato l'iniezione e che era al corrente del trattamento ricevuto dal cavallo (*Proglyme™* o placebo).

Esame ecografico

È stato utilizzato un ecografo Dynamic Imaging con sonda lineare da 7,5 MHz con interposto un distanziatore.

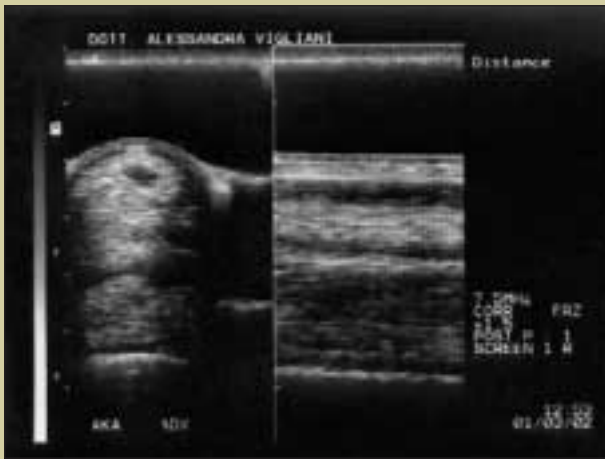
Le immagini sono state documentate sia con una stampante Sony mod UP-860 sia mediante un registratore d'immagini Sony modello MVC-FDR1 MAVICAP.

Partendo dal settore più prossimale del metacarpo, appena al di sotto dell'osso accessorio del carpo e proseguendo distalmente fino al nodello, si è suddiviso il tendine flessore superficiale delle falangi in 7 sezioni, ognuna della lunghezza di circa 4 cm (1A; 1B; 2A; 2B; 3A; 3B; 3C) (Genovese 1986). Su ciascun settore, è stata eseguita una scansione trasversale e una longitudinale individuando le aree danneggiate come zone anecogene o ipoecogene (Reef, 1998).

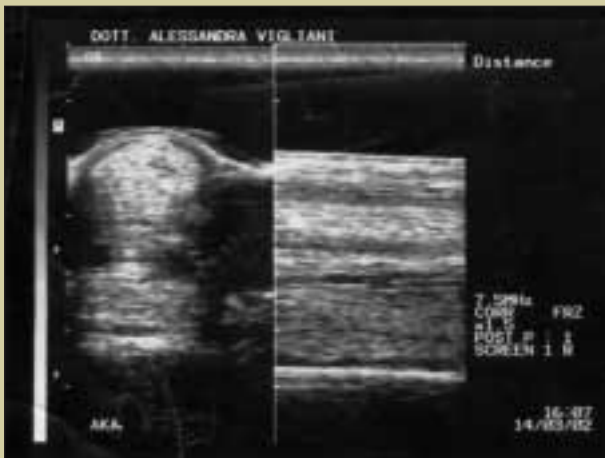Il controllo è stato effettuato dopo due settimane.

Su ogni soggetto valutato si è considerato il settore più gravemente danneggiato usando come parametri il grado d'allineamento delle fibre (G.A.) per quel che concerne la scansione longitudinale ed il loro grado d'ecogenicità (G.E.), per la scansione trasversale (Genovese *et al.*, 1987). Si sono utilizzate 4 classi o gradi di lesioni più la classe 0 che rappresenta il tendine fisiologico (Fig. 3) (Vigliani *et al.* 2005). Il momento della diagnosi di tendinite è stato considerato come tempo 0 (T₀) e coincide con la prima ecografia e inoculazione (*Proglyme™* o placebo).

L'ecografia di controllo effettuata dopo 15 giorni corrisponde al T₁₅ ed è stata effettuata dallo stesso operatore che ha eseguito la prima. La valutazione delle immagini ecografiche è stata fatta di concerto dal gruppo di studio e la comparazione delle lesioni dei due gruppi è stata effettuata soggettivamente aiutandosi, per la misurazione dell'area anecogena, con il caliper dell'ecografo.

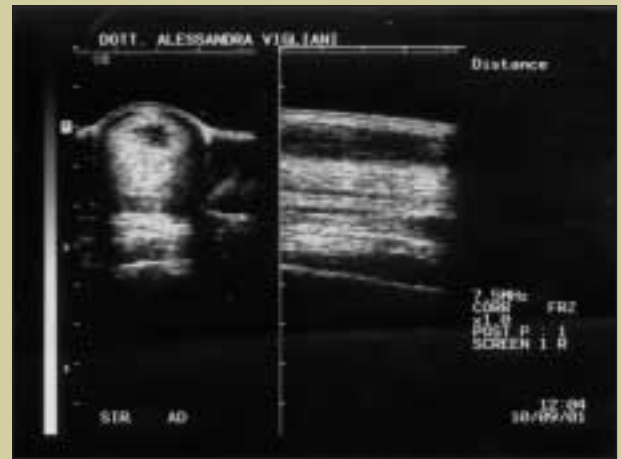

Caso trattato n. 1 T₀.

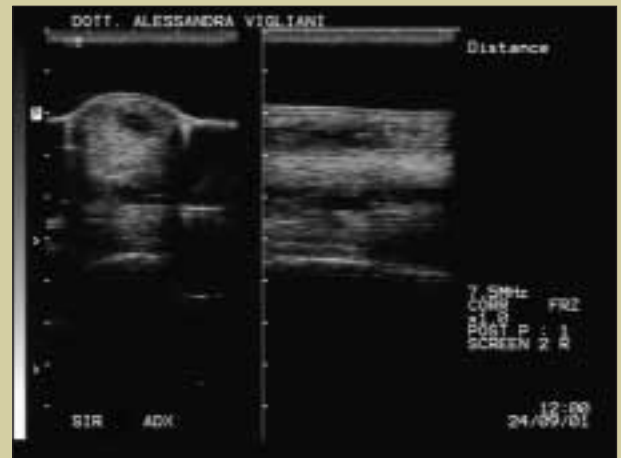

Caso trattato n. 1 T₁₅.

FIGURA 1.



Caso controllo n. 2 T₀.



Caso controllo n. 2 T₁₅.

FIGURA 2.

Analisi statistica

Utilizzando il Test del Chi-Quadro è stato messo a confronto sia il grado di allineamento delle fibre sia il grado di ecogenicità dei soggetti trattati con *Proglyme*TM rispetto a quelli trattati con placebo, dopo 15 giorni dal trattamento.

RISULTATI

Il prodotto inoculato localmente è stato ben tollerato. I soggetti trattati non hanno mai manifestato alcun effetto collaterale dopo l'iniezione. Alla visita clinica, effettuata dopo rimozione della fasciatura, il calore, il gonfiore e il dolore della parte si presentavano nettamente diminuiti con complessivo miglioramento del settore interessato. Il soggetto numero 1 del gruppo dei trattati (Tab. 1) (Fig. 1) era un maschio di tre anni con una lesione di grado 2 all'arto anteriore destro nei settori 2A-2B. Dopo circa 2 settimane la lesione era migliorata passando sia per il grado di allineamento che per il grado di ecogenicità ad un valore di 1. I soggetti numero 2 e 3 del gruppo dei trattati avevano entrambi una lesione di grado 3 nel settore 2B; per il soggetto numero 2 la lesione localizzata all'arto anteriore sinistro migliorava nettamente a T₁₅ diventando di grado 1; mentre per il numero 3 lesionato all'arto anteriore destro il miglioramento era solo di un grado (da 3 a

(G.A.)	GRADO DI LESIONE			(G.E.)
100%		0		100%
100% 75%		1		100% 75%
75% 50%		2		75% 50%
50% 25%		3		50% 25%
< 25%		4		< 25%

FIGURA 3.

2). Il caso numero 4 ed il caso numero 5 del gruppo dei trattati con *Proglyme*TM presentavano entrambi una lesione di grado 4; il numero 4 all'arto anteriore destro nel settore 3A mentre il 5 all'arto anteriore sinistro localizzata al settore 2B. Entrambi miglioravano passando dal grado di lesione più alto al grado 3. Nel gruppo di controllo (Tab. 2) il caso numero 1 era un soggetto giovane di sesso maschile lesionato nel settore 2B dell'arto anteriore sinistro, con un grado di lesione di 3 sia per il grado di allineamento che per il grado di ecogenicità: dopo due settimane si è riscontrato un aumento di

Tabella 1
Trattati con Proglyme™ a T₀

Cavallo	N°	Età	Sesso	Arto	Settore > Lesione	Giorno 0 (T ₀)		Giorno 15 (T ₁₅)	
						GE	GA	GE	GA
Aka	1	3	M	DX	2A-2B	2	2	1	1
Sil Hol	2	5	M	SX	2B	3	3	1	1
Kit	3	2	F	DX	2B	3	3	2	2
Sto Riv	4	6	F	DX	3A	4	4	3	3
Hig Com	5	7	M	SX	2B	4	4	3	3

gravità della lesione (grado 4). Il caso numero 2 (Fig. 2), femmina di 3 anni, con lesione all'arto anteriore destro nel settore 2B, presentava una lesione di grado 3 per entrambi i parametri: dopo due settimane all'ecografia di controllo abbiamo riscontrato un lievissimo miglioramento ma non tale da variare il grado di lesione che persisteva a 3. Il terzo caso era un castrone di 6 anni, lesionato all'arto anteriore destro nel settore 2B, il grado di lesione è stato valutato a T₀ in GE 3 e GA 3, mentre a T₁₅ non si rilevavano differenze.

Il caso di controllo numero 4 riguardava un maschio di 3 anni con una lesione all'arto anteriore destro nel settore 3° e con un grado di gravità pari a 3 per entrambi i criteri; all'ecografia di controllo si rileva un peggioramento della lesione dovuto all'azione di enzimi litici, passando ad un grado di 4. Il quinto caso era una femmina con una lesione al settore 2B dell'arto anteriore sinistro, con un grado di gravità 3; all'ecografia di controllo si aveva un miglioramento della lesione solo per il G.E. passando dal valore di 3 a quello di 2; il grado di allineamento (GA) migliorava ma non in modo tale da variare il grado di lesione. Tali risultati sono riportati nelle Tabelle 1 e 2.

Il Test del Chi-Quadro ha dimostrato una differenza significativa pari a $P = 0,036$ nel grado di allineamento delle fibre tra i soggetti trattati con Proglyme™ e quelli trattati con placebo dopo 15 giorni dal trattamento.

Lo stesso test ha dimostrato una differenza significativa pari a $P = 0,007$ anche per il grado di ecogenicità.

DISCUSSIONE

Le tendiniti causano danni alle cellule e alla matrice poiché promuovono una reazione infiammatoria (Ketchum, 1979). Quest'ultima include risposte vascolari e cellulari che rimuovono i tessuti necrotici ed iniziano il processo di guarigione (Ketchum, 1979). Nel range fisiologico del pH, il collagene non viene attaccato dagli enzimi proteolitici ma, durante i processi infiammatori che determinano un abbassamento del normale pH, il collagene può essere rapidamente distrutto da enzimi proteolitici (le collagenasi) elaborati dai fibroblasti, dai macrofagi e dai granulociti (Stryer, 1989). Tale fenomeno si evidenzia nel caso di controllo 1.

La fase infiammatoria inizia quindi con la formazione di una rete di fibrina attraverso la quale migrano neutrofili e monociti, atti alla demolizione dei detriti necrotici (Mc Cullugh *et al.*, 1979; Williams *et al.* 1980). Successivamen-

Tabella 2
Trattati con Placebo a T₀

Cavallo	N°	Età	Sesso	Arto	Settore > Lesione	Giorno 0 (T ₀)		Giorno 15 (T ₁₅)	
						GE	GA	GE	GA
Red	1	2	M	SX	2B	3	3	4	4
Sir	2	3	F	DX	2B	3	3	3	3
Jax	3	6	M	DX	2B	3	3	3	3
S. glau	4	3	M	DX	3A	3	3	4	4
Davs lu	5	3	F	DX	2B	3	3	2	3

te i monociti si trasformano in macrofagi tissutali che stimolano la migrazione dei fibroblasti, originati dai tessuti perivascolari, lungo la rete di fibrina e la neovascolarizzazione, portando alla formazione di un tessuto di granulazione (Mc Cullugh *et al.*, 1979; Williams *et al.* 1980). Gli autori ipotizzano che il Proglyme™ possa intervenire in questa fase stimolando l'attività dei fibroblasti.

Nei cavalli trattati con Proglyme™ si evidenzia a distanza di due settimane, una trasformazione delle aree anecogene in aree ipoecogene nei casi 1, 2 e 3 mentre nei casi 4 e 5 che presentavano una lesione più estesa tale trasformazione interessava solo una parte della lesione. Confrontando le ecografie a T₀ e T₁₅ sembra sia rilevabile in complesso un miglioramento delle lesioni trattate, cosa che non si evidenzia nei soggetti trattati con placebo, dove nel caso 1 si ha un peggioramento della lesione probabilmente dovuto ai fenomeni litici, quasi sempre rilevabili dopo la fase acuta.

Negli altri casi di controllo (2, 3, 4) si evidenziano minime differenze ecografiche, solo nel caso 5 riscontriamo un miglioramento. La nostra ipotesi è che inoculando localmente il Proglyme™ possa verificarsi, come in vitro, uno stimolo ai fibroblasti che trovando a disposizione il substrato (aminoacidi) potrebbero replicarsi più velocemente e incrementare la produzione di fibre; questo potrebbe spiegare perché a distanza di 15 giorni il GE ed il GA sembrano migliorare. Questo fatto, secondo gli autori, depone a favore dell'efficacia del trattamento con Proglyme™ che proprio perché capace di agire in un breve periodo di tempo potrebbe essere considerato un valido supporto terapeutico.

Il nostro lavoro sicuramente presenta alcuni limiti: il follow up dopo 15 giorni è un periodo breve anche se a nostro parere sufficiente per rilevare un miglioramento dal punto di vista ecografico. Non è stato possibile d'altra parte, adottare un periodo di valutazione più lungo in quanto i proprietari del gruppo dei trattati con placebo non avrebbero aspettato un tempo maggiore per effettuare eventuali terapie.

Un altro limite può essere dovuto al fatto che l'operatore può essere influenzato nella sua valutazione soggettiva dal fatto di sapere se il cavallo ha ricevuto il vero trattamento o il placebo. Altro limite è la valutazione dei miglioramenti ecografici, che pur essendo fatta in concerto da tutti gli autori rimane sempre una valutazione soggettiva.

Ulteriore limite può essere il numero limitato del campione, ma il prodotto non era mai stato utilizzato in vivo sulle tendiniti, e gli studi sulla tolleranza si fanno su un piccolo effettivo.

CONCLUSIONI

I risultati di questo studio hanno dimostrato l'ottima tolleranza delle iniezioni intratendinee di *Proglyme*TM in cavalli purosangue con tendinite recente del tendine flessore superficiale delle falangi. Il miglioramento delle caratteristiche ecografiche delle lesioni a 15 giorni dal trattamento, valutato soggettivamente all'esame ecografico in confronto con un gruppo di controllo trattato con placebo, suggerisce l'utilità di questo trattamento in cavalli con lesioni recenti del tendine flessore superficiale del dito.

Ulteriori studi sono necessari a monitorare nel tempo l'evoluzione della lesione e ad evidenziare se ad una più rapida riparazione tendinea corrisponda una più alta percentuale di ritorno in pista.

Parole chiave

Tendini, tendiniti, terapie, ecografie.

Key words

Tendons, tendinitis, therapy, ultrasound.

Bibliografia

- Barasa A., (1994). Il tessuto connettivo. Istologia generale e speciale: i tessuti. Eds. CLU, Pg.155-171.
- Bloom N. (1975). A Textbook of Histology. 10th Ed. Philadelphia, Saunders W.B. Co.
- Bramlage L.R. (1992). Medical Treatment of Tendonitis. Current Therapy in Equine Medicine. 3rd edn., Ed. Robinson N.E., Saunders W.B. Co., Philadelphia, Pg. 146-149.
- Dowling B.A., Dart A.J., Hodgson D.R., Smith K.W. (2000). Superficial digital flexor tendonitis in the horse. Equine Vet. J. 32, Pg. 369-378.
- Frank C., Woo S., Adriacchi T., Brand R., (1987). Normal ligament: structure, function and composition. Injury and repair of the musculoskeletal soft tissues. Eds. S.L.-Y. Woo and J.A. Buckwalter, American Academy Orthopaedic Surgeons Symposium, Pg. 45-101.
- Gelberman R., Goldberg V., Kai-Nan An., Banes A. (1987). Tendon. Injury and repair of the musculoskeletal soft tissues. Eds. S.L.-Y. Woo and J.A. Buckwalter, American Academy Orthopaedic Surgeons Symposium, Pg. 1-40.
- Genovese R.L. (1986) Diagnostic ultrasonography of equine limb. Vet. Clin. North Am. (Eq. Pract) 2, Pg. 145-226.
- Genovese R.L., Rantanen N.W., Simpson B.S. (1987) The use of ultrasonography in the diagnosis and management of injuries of equine limb. Comp Cont Educ Pract Vet 9, Pg. 945.
- Jack E.A., (1950). Experimental rupture of medial collateral ligament of the knee. J. Bone Jt. Surg., Pg. 396-402.
- Ketchum L.D. (1979). Tendon Healing. Fundamentals of Wound Management in Surgery. Edited by T.K. Hunt and J.E. Dunphy. New York Appleton Century Crofts.
- Mc Cullugh K.G., Goodship A.E., Silver I.A. (1979). Tendon injuries and their treatment in the horse. Vet. Rec. 54.
- Reef V.B. (1998). Managing superficial digital flexor tendinitis in horses. Supplement to Veterinary Medicine, Pg. 3-22.
- Stryer L. (1989). Biochimica. Zanichelli 3 Edn, Pg. 302-304.
- Stryer L. (1988). Connective tissue proteins. Biochemistry 3rd edn., Ed. Stryer L, Freeman W.H. & Co. New York, Pg. 261-280.
- Vigliani A. et al., (2005). Valutazione statistica ed ecografica delle lesioni a carico del tendine flessore superficiale delle falangi in 190 cavalli da corsa. Ippologia, Anno 16, 1, Pg. 9-14.
- Vinciguerra P. et al., (2002). Use of Amino Acids in Refractive Surgery. Journal of Refractive Surgery, 18, Pg. 1-4, (Suppl).
- William I.F., Heaton A., Mc Cullugh K.G. (1980). Cell morphology and collagen types of equine tendon scar. Res. Vet. Sci., Pg. 28-302.

NUOVE POSSIBILITÀ NELLA DIAGNOSI DI GRAVIDANZA DELLA CAVALLA: PMSG/eCG



Prodotto dall'endometrio, l'ormone è specifico della gravidanza. Si consiglia di effettuare la sua misurazione tra il 45° ed il 90° giorno post ovulationem.

- **materiale:** 3ml di siero o plasma
- **metodo:** ELISA quantitativo
- **tempi d'esecuzione:** 8 - 10 giorni

LABORATORI PER MEDICI VETERINARI

Vet-Med-Lab



Vet-Med-Lab - divisione di IDEXX laboratories Italia s.r.l.

Piazza S. Pio X, 2/1 - 31030 Casier (TV) - Tel. 0422-670651 - Fax 0422-670580 - italia@vetmedlab.com - www.vetmedlab.com